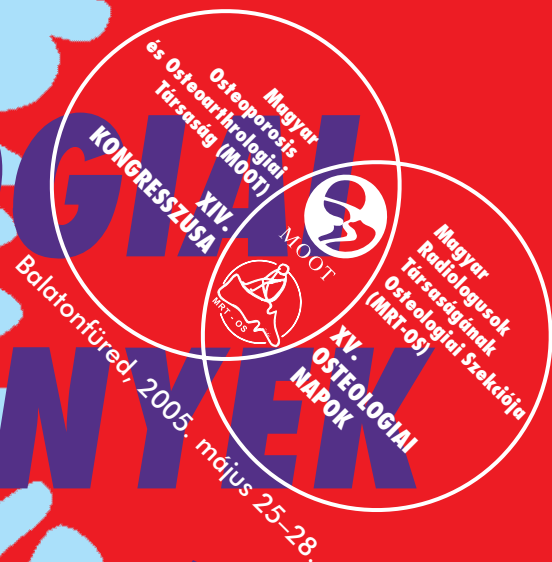


OSTEOLÓGIAI KÖZLEMÉNYEK

A CSONT ÉS ÍZÜLETI MEGBETEGEDÉSEK
DIAGNOSZTIKÁJÁNAK ÉS TERÁPIÁJÁNAK FOLYÓIRATA



Tartalomjegyzék – Contents

Thillainayagam Muthukumar MD, FRCR, Marinella Nanni MD, Sajid H Butt FRCR, Prudencia N M Tyrrell MRCP, FRCR, David C Mangham MRCP, Victor N Cassar-Pullicino FRCR, MD: Mazabraud Syndrome: Case Report with Review of Imaging <i>Mazabraud-szindróma: esetismertetés és a képalkotó vizsgálatok leleteinek áttekintése</i>	71
Az AIDS musculoskeletalis manifesztációi (<i>Keresztury Ágnes dr.</i>)	79
Beszámoló a Magyar Radiológusok Társasága Osteológiai Szekciója által szervezett Csont-ízületi Radiológiai Diagnosztika Tanfolyamról. Budapest, 2005. március	91
Beszélgetés dr. Baranyai Tiborral, a soproni Erzsébet Kórház főigazgató főorvosával (<i>Kőszegi Ábel</i>)	95
Beszámoló az ECCEO5 Kongresszusról. Róma. 2005. március	
SANOFI-AVENTIS szimpózium	98
LILLY szimpózium	114
ROCHE szimpózium	120
Kitekintés	100
Könyvismertetés Imaging of the Shoulder (<i>Prof. Dr. Ljubomir Diankov</i>)	113

TUDOMÁNYOS PÁLYÁZAT A 76. OLDALON

2005. május



XIII. évfolyam, 2. szám