

KÖNYVISMERTETÉS

Bone and Joint Disorders Differential Diagnosis in Conventional Radiology Csont és ízületi megbetegedések differenciál diagnosztikája hagyományos radiológia alapján

Francis A. Burgener, Martti Kormanó, Tomi Pudas. Thieme 2006.

A muskuloskeletális radiológia alapja továbbra is a hagyományos röntgen felvétel, az új vizsgálati technikák mint a CT, az MR vagy a PET csak ezután következnek. Az új vizsgálati technikákkal szemben a hagyományos röntgenképet nem csak a radiológusok, de sok klinikus és sebész is értékeli. Minden vizsgálatnál a radiológiai lelet megalkotásával számos differenciál diagnosztikai kérdés merül fel. Ebben segít ez a könyv.

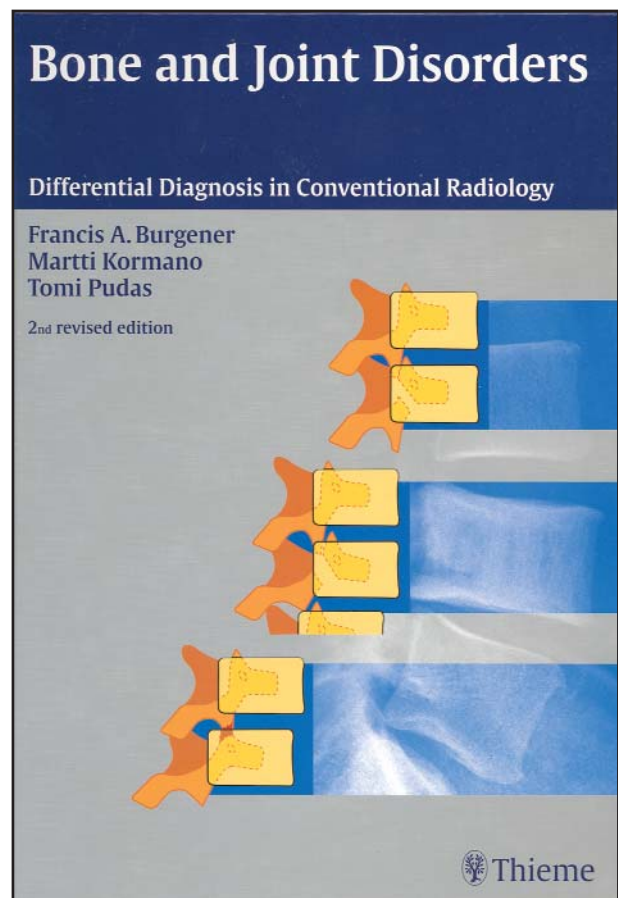
Más radiológiai könyvek általában betegségek szerint mutatják be a röntgeneltéréseket. Ez a könyv a röntgenkép alapján sorolja fel a differenciál diagnosztikai lehetőségeket, így segíti a leletezőt. Jól megszerkesztett, könnyen áttekinthető, lényegre törő táblázatok mutatják be a differenciál-diagnosztikát. A röntgen-képek mellett kitűnő sémás rajzokat is találunk, amelyek tovább könnyítik az eligazodást.

A könyv első kiadása 1985-ben jelent meg, öt nyelvre fordították le. A második kiadás az előzőhöz képest sok újdonságot mutat. A digitális radiographia új lehetőségeket teremtett, ezt a szerzők bemutatják és jól felhasználják. Az előző kiadás óta néhány betegség neve megváltozott (például histiocytosis helyett ma már Langerhans sejtes histiocytosis mondunk), a szerzők ezekre is felhívják a figyelmet. Néhány betegségről új ismereteink születtek, sőt néhány új betegséget is megismertünk (ilyen például a femoroacetabularis impingment). A szerzők az új kiadásban ezeket az újdonságokat is bemutatják.

A könyv szerkesztése didaktikus. Kereshetünk általános tünetek alapján például osteopenia, osteosclerosis, periostealis reakció, lokális csont-laesio, ízületi megbetegedés vagy traumás eltérés, de kereshetünk testrészek alapján is.

Minden esetben nagyon szép, jellegzetes röntgen képeket találunk alatta a leírással, mellette a táblázatokat, amelyekben a differenciál diagnosztikai szempontból szóbaeső betegségek, azok röntgen-jellegzetességei, etiológiája és rövid kommentár található a klinikai adatok, a gyakoriság, a leggyakoribb lokalizáció és egyéb jellegzetességeket illetően.

A könyv 404 oldalon 1108 képet tartalmaz. Az utolsó fejezet a betűrendes tárgymutató. Rendkívül hasznos, mert betegségek, tünetek alapján is tudunk ezáltal tájékozódni.



Nagy élmény lapozgatni, nézegetni ezt a kitűnő könyvet. Minden oldal azt sugallja, hogy a következő oldalra is lapozz, mert ott olyan dolgot találsz, ami az előzővel összefügg, de új információkat is ad, aztán azt veszed észre, hogy már a következő lapot nézegeted. Ezt a könyvet nem lehet letenni.

A füljegyzet szerint: „Ez a könyv a hagyományos röntgen-filmel használók legjobb segítsége a csont és ízületi betegségek röntgen diagnosztikájában.” Nekem is ez a véleményem. Megtoldom azzal, hogy a CT, MR, PET vizsgálatokat értékelő orvosoknak is nélkülözhetetlen segítsége ez a könyv.

Gergely Mária dr.