

Koponya és vázcsontok középkori, reneszánsz és rokokó alkotásokon

Józsa László dr.

Összefoglalás: A középkori reneszánsz és rokokó korabeli szakrális és világi festményeken és rajzokon gyakran, szobrokon, domborműveken ritkán láthatók a koponya- és vázcsontok. A műalkotások nagy többségén csak a körvonalak helyesek, a képek alkotóik osteologiai ismereteinek hiányáról tanúskodnak.

THE CRANIUM AND SKELETAL BONES AS DEPICTED IN MEDIEVAL AND RENAISSANCE ART

The objective of this study is to take a historical journey through the depiction of the cranium and bones during the Medieval Ages and the Renaissance. Throughout the centuries, a vast series of artwork relevant to anatomical osteology has been created. This study deals with the anatomic aspects and besides being of reasonable artistic importance. The bones are shown primarily on paintings and drawings, but only rarely on sculptures and reliefs. The majority of these art pieces portray the skull and long bones symbolically, apparently without any knowledge of anatomy by their artists.

A csontok, és különösen a koponya már az őskor emberét is foglalkoztatták. Az istállókői ősember barlangban 30 000-40 000 éves medvekoponya kultusz jeleit mutatta ki Vértes (1957). A történelem előtti korok embere különleges jelentőséget tulajdonított a craniumnak, igyekezett megőrizni épségét (gyakorta lágyrészekkel együtt), a csontos craniumot dekorálta, számtalan vallásos, mágiás elképzelést fűzött hozzá (4, 5, 9). Az ókori folyami kultúrák – Egyiptom, Mezopotámia, Kína, India – közül csak ez utóbbiban fejlődött ki a koponyák tisztelete. A hindu vallásban Siva isten egyik jelképe a cranium, több festményen, néhány szobron koponyából készített füzérral látható (7). A buddhista szakrális alkotásokon főként Tibetben fordul elő a csontok megjelenítése. Olyan ógörög festményt, vázaképet, szobrot nem ismerünk, amelyen vázcsontok, vagy koponya szerepelne. A rómaiakról is csak elvétve maradt ránk a cranium megőrkítése. A kereszténység térhódításával új értelmezést kapott a koponya kultusz, s ez a műalkotásokban is egyre gyakrabban jelent meg. Az ezredfordulót követő időkben a nyugat-európai egyházi művészetben mind többször tűnik fel, a késő középkorban és a reneszánsz idején pedig több szent attribútumává vált. A szentek, remeték, szerzetesek tudatában a földi élet hiábavalóságát, a hívságokról való lemondást, Istenről és a létről történő meditáció szükségességét jelenti. A vezeklőknél a megtisztulást, bünbánatot, a félelem nélküli halálvárast szimbolizálja. A szentképeken sokszor a Golgotán, a kereszt tövében, festették meg a csupasz csontokat. Már maga a Golgota elnevezés is a craniumra

utal. Mind a Károli Gáspár-féle, mind a Szt. István Társulat által kiadott biblia-fordításokban a Golgota a Koponya helye, néhol Koponyák hegye. Ellentétben a nyugati egyházi művészetrel, az ortodox szakrális alkotásokon alig láthatunk koponyát, csontokat. A keleti kereszténységben azonban nem tulajdonítottak olyan szimbolikus jelentőséget a craniumnak, mint nyugaton. A 16. században festett Szt. György és a sárkány ikonon három koponya és egy csontváz jelzi a szörny korábbi pusztításait. Az athéni Bizánci Múzeum több mint 300 ikonja között az említettel együtt három képen örökítettek meg koponyát.

Feltehetően egyházi hatásra alakult ki, hogy a koponya a világi ikonográfiában a múlt időt, az élet elmúlását, a „vanitatum vanitast” jelképezi.

Munkámban a legismertebb középkori, reneszánsz és rokokó időkben való festményeken látható koponya és postcranialis csontok anatómiai pontosságát, előfordulását veszem számba. A Vesalius előtti (1453) anatómiai ábrák – ha a művészek egyáltalán ismerték a megrajzolt csontot, szervet – pontatlanok, inkább a képzelet, semmint osteologiai tanulmányok szüleményei. Nem vonatkozik ez a megállapítás Leonardo da Vinci csodás szépségű rajzaira, amelyek nem is művészeti célt, hanem bonctani tanulmányok rögzítését szolgálták (1, 6). A 17. század előtt készült műveken a szakember számára feltűnő, hogy alkotóik mennyire nem ismerték a csonttant.

Taddeo Gaddi (1300-1366) Keresztrefeszítés című festményén (1360 körül) a kereszt tövében látható koponya csak körvonalaiiban hasonlít a valóságoshoz, az arcus



1. kép. MS mester 1506-ban készült, selmebányai oltárképe. Keresztény Múzeum, Esztergom

zygomaticus hiányzik, a fog-alveolusok nem különállóak, hanem egy árkot képeznek. Pontatlan a cranium megjelenítése MS mester 1506-ban készült, selmebányai oltárképén (1. kép) és Giotto di Bondone (1266-1337) festményein. Ezekon a koponyák többsége fogatlan, a mandibula ritkán jelenik meg. Paris Bordone (1500-1571) Szt. György legyőzi a sárkányt című alkotásán a szörny mellett elnagyolt koponya, mandibula fogakkal, egy femur és három borda ismerhető fel. Az alsó állkapocs Z-alakú, az ízületi vég és a processus coronoideus hiányzik, a combcsont rövid, aránytalan, a nyak csaknem egyenes folytatása a diaphysisnek. Bramatino (1460-1530) „Crucifixatio”-ként számontartott oltárképén a cranium stilizált, de mind a maxillában, mind a mandibulában teljes a fogazat. Id. Lucas Cranach (1472-1553) festményén körvonalalaiban pontos, de részleteket nem tartalmaz sem a koponya, sem a mandibula, közelükben, szinte „eldugva” csigolyák és bordák is megfigyelhetők. Taddeo Gaddi (1300-1366) Keresztrefeszítés című (1360 körül), valamint Andrea Mantegna (1431-1506) hasonló tárgyú alkotásán (1458) a kereszt tövében megfestett koponyák alig hasonlítanak a



2. kép. Caravaggio: Szt. Jeromos olvas Készült 1606-ban. Galeria Borghese, Roma.



3. kép. A 2. kép kinagyított részlete.


craniumra, fogazatuk hiányos. Hans Multscher (1400-1467) Keresztvitel néven ismert oltárképén (1437) az út porában egy fogatlan cranium, egy femur és három borda hever. Anatómiai pontosságról szó sincsen, csak a körvonalak alapján állapítható meg milyen csontot akart megjeleníteni. Caravaggio (1571-1610) Szt. Jeromos festményén az olvasó szent mellett egy nyitott könyvön, anatómiaiilag szakszerű, fogatlan koponyát látunk (2. 3. kép). Az is megállapítható, hogy a foghiány postmortalisan következett be. Agostino Caracci (1557-1602) „Szt. Jeromos utolsó áldozása”-ként elhíresült képén a szent lábánál bonctanilag szabályos koponyát festett, amelynek jobb oldali frontfogai hiányoznak (4. kép). Blanchards Jaques (1600-1638) Szt. Jeromosról készített festményén a (1632) főalak kezében tartja a nagy gonddal, pontossággal ábrázolt craniumot (5. kép). Dürer 1514-ből való rajzán Szt. Jeromos cellájában oldalt, egy polcon látszik a koponya. Szent Jeromot csaknem mindig, másokat (Assisi Szt. Ferenc (8. 7. kép), Boromei Szt. Károly, Borgia Szt. Ferenc, stb.) néha szintén koponyával jelenítik meg. Bűnbánó Magdolna legtöbbször a kezében, vagy ölében tartott craniummal látható. Legismertebbek



4. kép. Agostino Carrucci: Szent Jeromos utolsó áldozása. Készült 1592. Pinacoteca Nazionale, Bologna.

Tiziano Vecellio (1485-1576), 1560 körüli, Carrucci oltárlépén (7. kép) és El Greco (1541-1614), Bűnbánó Magdolna (8A, 8B, 8C. kép), valamint Georges la Tour (1593-1652) Bűnbánó Magdolna gyertyával (1644) elnevezésű műve.

A világi műalkotásokon a megszemélyesített „Halált” csontvázként szokás ábrázolni. Hans Baldung Grien (1484-1545) a Lovag és a halál néven ismert festményén csak a skeleton koponyája csupasz, a váz többi részét lágyrészek fedik (10. kép). A homlok lapos, alacsony, hátra csapott, inkább hasonlít az előember (Homo habilis), semmint a modern ember koponyájához. A földön heverő combcsontról nem állapítható meg melyik oldali lehet. A combnyak csaknem egyenes folytatása a diaphysisnek, a combfej aránytalanul kicsi, a condylusok viszont túlméretezettek. Id. Pieter Bruegel 1562 körül készített „A halál diadalán” különböző pozícióban (lovon, kocsin, négykézlábon stb.) tucatnyi csontvázat, szanaszét heverő craniumokat festett, s ráadásul egy kordét is megrakott koponyákkal. Antonio Pisano (Pisanello, 1397-1455) Triumfo della morte (A halál győzelme) képe a palermói Abatellis palota kápolnáját díszíti. A csontváz mellkasát



5. kép. Jaques Blanchard: Szent Jeromos. Készült 1632.



6. kép. Caravaggio: Asszisi Szt. Ferenc. Készült 1608. Galeria Nazionale d'Arte Antica, Roma



7. kép. Agostino Carracci: Bűnbánó Magdolna. Készült 1590 körül. Pinacoteca Nazionale, Bologna.



8 kép. El Greco: Bűnbánó Magdolna. Szépművészeti Múzeum, Budapest.



8A kép. El Greco: Bűnbánó Magdolna. Museum Cau Forrat Sittges



8B kép. El Greco: Bűnbánó Magdolna. Joslin Museum, Omaha

jobb oldalon 13, a balon 15 borda alkotja. A lábujjak két-két ízből épülnek fel, a lábközepcsontok közvetlenül a tibiák alatt veszik kezdetüket. A jobb singcsont félgömb alakú fejjel ízesül a humerus distalis végéhez. Egy ismeretlen nápolyi festő 1660-ból származó képén (A halál

diadala), a thoraxot mindkét oldalon hat-hat borda fogja közre. Ifj. Hans Holbein (1497-1543) Az orvos és a halál, valamint a Haláltánc című fametszetein a koponya és bordák csontként tűnnek fel, a mellkas bal oldalát négy, a jobbat három borda képezi. A test többi része félig tel-



9. kép. El Greco: Asszisi Szt. Ferenc. Prado Madrid.



10. kép. Hans Baldung: A lovas és a halál. Készült: 1501, Louvre, Párizs.



11. kép. Hans Holbein: Halottak tánca. Fametszet.

jes körvonalakat, félig az ízületek vonalát mutatja (11. 12. kép), az apró csontokat (kéztő, lábtő csontok) valószínűleg nem ismerte (Fischer 1955, Vinnars 1998). Barthel Bruyn (1493-1543) anatómiai pontossággal festette meg a fülkében elhelyezett craniumot (13. 14. kép). Guernico (1591-1666) Et in Arcadia ego néven ismert festményén két férfi nézi a sziklaperemre helyezett, (a szemlélőkéhez képest) aránytalanul nagy koponyát és maxillát, amelyekben a hiányos fogazaton fejlődési rendellenesség mutatkozik (15. kép). A mandibulában a fogsor síkja előtt növekedő bal alsó szemfog (ectopia dentis), a felső fogsor bal oldalán a második metszőfog torsióját figyelhetjük meg (nyíllak). Domenico Fetti (1589-1624) a Melankólia allegóriájában a fiatal férfi a stilizált kopo-



12. kép. Hans Holbein: Az orvos és a halál. Fametszet. Keresztény Múzeum, Esztergom.

nya fölé hajol, jobb kezével átfogja, részben takarja, annyi azonban megállapítható, hogy erős prognathiát mutat. Dürer 1514-ből származó tusrajzán a járomív hullámos lefutású, az orbita laterális szélén vastkos csonttaraj



13. kép. Barthel Bruyn: Vanitas.



14. kép. Barthel Bruyn: Koponya fülkében Ermitázs, Szentpétervár.


húzódik. Gottfried Libalt (1610 körül-1673) koponyákból komponált Vanitas-csendéletén kilenc, különböző nézetű emberi koponyából felépített piramis helyezkedik el. A craniumok viszonylag jó osteologiai ismeretről adnak tanúságot (18. kép). Az ismeretlen francia festő Vanitas-csendéletén a tükör előtt, „önmagát néző” craniumot csodálhatunk meg. A kép különlegessége, hogy a koponyatetőn négyszögletű trepanációs nyílás sötétlik. A festményről sajnos nem állapíthatjuk meg, hogy a csonthiányt postmortalisan készítették-e, vagy a páciens túlélte műtétjét? Külön megemlítendő a fűrészeléssel létrehozott csonthiány, ugyanis Euráziában eddig mindössze egyetlen koponyán találtak négyszögletes lékelést (5), viszont Dél-Amerikában gyakori megnyitási forma volt. Feltehetően ez a Vanitas-csendélet az első művészi megjelenítése a trepanációnak. Pieter van Laer németalföldi mester Karneváli multság egy fogadóban elnevezésű festményének az az érdekessége, hogy az ivó padlózatán kutyák rágták állati csöves csontok hevernek. Harmen Steenwijk 1640 körüli Vanitas-csendéletén gyümölcsök, könyvek, furulya társaságában hiányos fogazatú koponya emlékeztet az irodalom, zene, kulináris élvezetek hiábavalóságára (16. 17. kép). A craniumon feltüntette az incisura supraorbitalis, a foramen infraorbitale maxillaet. A felső fogsorban mindössze hat fog maradt, a bal felső 4 fog körül cysta keletkezését örökítette meg. Ambrosius Holbein (1494-1520): Koponyák ablakfülkében című temperaképén az egyik a részletek (torus supraorbitalis, foramen supraorbitale, vomer, processus mastoideus) ábrázolása is pontos. A másik craniumon a foramen occipitale magnum ovális



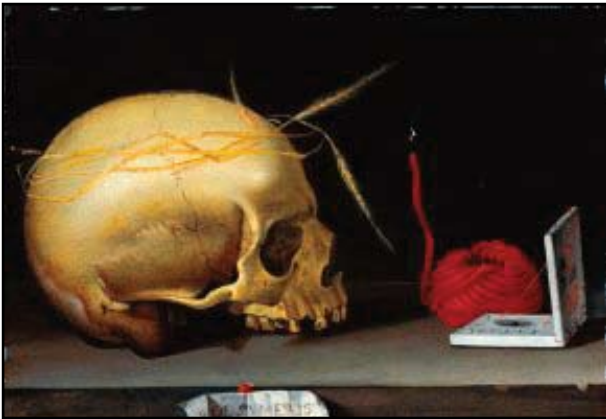15. kép. Guercino: Et in Arcadia Ego. Készült 1618. Galeria Nazionale d'Arte Antica, Roma

alakú, hosszátmérője kétszerese a haránténak. A két koponya között végtag csont (valószínűleg tibia) helyezkedik el.

Bár más képzőművészeti alkotások technikája is lehetővé tenné, mégis rendkívül ritka mozaikokon, domborműveken, szobrokon a koponya. A pompeji mozaikot már bemutattam. Torcellon szigetének (Velence mellett) templomában a 11. században készült el az a bizánci stílusú mozaik, amelyen egy pokol-béli jeleneten feltűnnek a koponyák. A budapesti Szépművészeti Múzeum őrzi a



16. kép. Harmen Steenwijk: Vanitas csendélet. Készült 1640 körül. Stedelijk Múzeum, Leiden.



17. kép. Harmen Steenwijk: Vanitas csendélet. Készült 1640 körül. Stedelijk Múzeum, Leiden.



18. kép. Gottfried Libalt: Vanitatum vanitas.

Déltiroli Mester szobrát, a Feszületet, amelynek tövében sok koponyát faragott ki a művész. J.A.M. Mester 1480-ban, Zwolléban felállított síremlékén, három koponyát és egy csontvázat mintáztak meg. A művész hiányos bonctani ismereteit mutatja, hogy a lapockákat a mellkas elülső részén, a kulcsontok alatt helyezte.

A nyugati keresztény szimbolikában a koponya (és kisebb mértékben más csontok) az elmúlást, a túlvilági életre való felkészülést jelentik. A világi művészetben a Vanitatum vanitas köré csoportosítható a jelkép (2,3,11). Az európai pre-krisztán, valamint a nem keresztény hiedelemrendszerben számtalan más jelentése, mágikus ereje stb. van a koponyának, csontoknak. A nem keresztény világban, Indonéziában, Indokinában, a mexikói maja és azték művészetben többnyire nem festményeken, hanem szobrok, domborműveken, épület díszítményeken találkozunk koponyával (4, 8). A keresztény gondolatvilág – t.i. a koponya halálra emlékeztető tulajdonsága – tovább él a modern biztonságtechnika piktogramjaiban. A mérgező, a magasfeszültségű áram, stb. jelzése napjainkban is a koponya és két, (esetleg három) keresztbe rakott végtagsont rajzával történik.

A 11.-17. századokban, mind a szakrális, mind a világi művészet kiemelt figyelmet fordított a craniumok, csöves csontok megjelenítésére. Az alkotások esztétikai értékének, kompozíciójának, színeinek méltatása nem feladat. Mindössze a csontok feltüntetését, jellegzetességeit vizsgáltam. A festményekből kitűnik, hogy alkotóik nem voltak tisztában a vázcsontok pontos alakjával, méreteivel, arányaival, gyakorta vázon belüli elhelyezkedésével sem. Többnyire csak a femur, bordák, olykor egy-egy csigolya ábrázolásáig merészkedtek. A koponyát valamilyen jobban ismerhették, de valóságghű megörökítése annak is ritka.

IRODALOM

1. Antalóczy Z.: Tudomány és művészet. Leonardo da Vinci anatómiai rajzai. Medicina, Budapest, 1989.
2. Appenzeller O., Stevens J. M., Kruszynski R., Walker S.: Neurology in ancient faces. J. Neurol. Neurosurg. Psychiatry 2001, 70, 524-529.
3. Fischer W.: Tod und Arzt in der Darstellung der Kunst, besonders in den Totentänzen. Wissensch. Zschr. Univ. Jena. 1995/96, 5, 491-514.
4. Henschen F.: Kranietts kulturhistoria. (A koponyák kultúrtörténete, svéd nyelven). 1965, Natur och Kultur. Solna.
5. Józsa L.: A múmiakészítés különleges módszerei. Emberi és állati szárított preparátumok előállítása főzéssel, füstöléssel. Anthropol. Közl. 2007. 48, 171-177.
6. Leonardo da Vinci válogatott írásai. Typotex Kiadó, Budapest, 2002.
7. Pásztor E.: „Voltunk mint ti, lesztek mint mi”. Koponyaábrázolások a művészetben. Lege Artis Medicinae, 2004, 14, 804-807.
8. Portier P.C.: Man and the contents of his head. Organorama, 1985, 22, 23-26.
9. Susa É., Józsa L.: A múmiakészítés technikája és eredményei a kezdetektől napjainkig. Anthropol. Közl. 1995, 37, 45-60.
10. Vértes L.: Medveemberek krónikája. Gondolat Kiadó, Budapest, 1957. (20-23).
11. Vinnars E.: Läkare i konsten. (Orvos a művészetben, svéd nyelven). Läkartidningen, 1998, 95, 5911-5915.